This is a digital copy of a book that was preserved for generations on library shelves before it was carefully scanned by Google as part of a project to make the world's books discoverable online.

It has survived long enough for the copyright to expire and the book to enter the public domain. A public domain book is one that was never subject to copyright or whose legal copyright term has expired. Whether a book is in the public domain may vary country to country. Public domain books are our gateways to the past, representing a wealth of history, culture and knowledge that's often difficult to discover.

Marks, notations and other marginalia present in the original volume will appear in this file - a reminder of this book's long journey from the publisher to a library and finally to you.

Usage guidelines

Google is proud to partner with libraries to digitize public domain materials and make them widely accessible. Public domain books belong to the public and we are merely their custodians. Nevertheless, this work is expensive, so in order to keep providing this resource, we have taken steps to prevent abuse by commercial parties, including placing technical restrictions on automated querying.

We also ask that you:

+ *Make non-commercial use of the files* We designed Google Book Search for use by individuals, and we request that you use these files for personal, non-commercial purposes.

+ *Refrain from automated querying* Do not send automated queries of any sort to Google's system: If you are conducting research on machine translation, optical character recognition or other areas where access to a large amount of text is helpful, please contact us. We encourage the use of public domain materials for these purposes and may be able to help.

+ *Maintain attribution* The Google "watermark" you see on each file is essential for informing people about this project and helping them find additional materials through Google Book Search. Please do not remove it.

+ *Keep it legal* Whatever your use, remember that you are responsible for ensuring that what you are doing is legal. Do not assume that just because we believe a book is in the public domain for users in the United States, that the work is also in the public domain for users in other countries. Whether a book is still in copyright varies from country to country, and we can't offer guidance on whether any specific use of any specific book is allowed. Please do not assume that a book's appearance in Google Book Search means it can be used in any manner anywhere in the world. Copyright infringement liability can be quite severe.

About Google Book Search

Google's mission is to organize the world's information and to make it universally accessible and useful. Google Book Search helps readers discover the world's books while helping authors and publishers reach new audiences. You can search through the full text of this book on the web at `http://books.google.com/`

LANE MEDICAL LIBRARY STANFORD
E611 .N72 1887
Beiträge zur Kenntniss der menschlichen
STOR
24503288131

Beiträge

zur

Kenntniss der menschlichen Placenta.

Inaugural-Dissertation

zur

Erlangung der Doctorwürde

der

hohen medicinischen Facultät

der

Universität Bern

vorgelegt von

Raissa Nitabuch
aus Wladikaukasus

Bern.
Stämpfli'sche Buchdruckerei.
1887.

E611
N72
1887

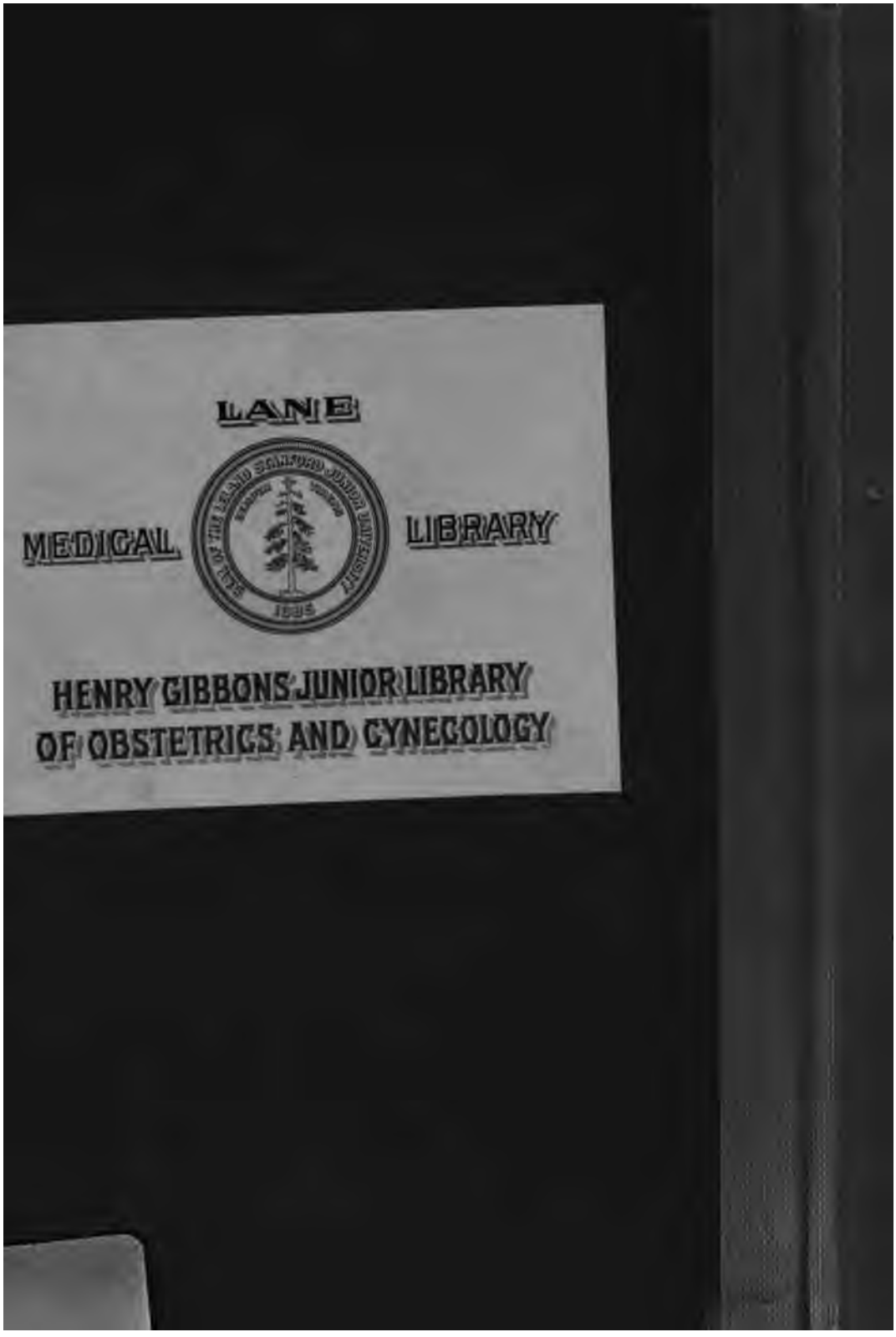
LANE
MEDICAL
LIBRARY
HENRY GIBBONS JUNIOR LIBRARY
OF OBSTETRICS AND GYNECOLOGY

Beiträge

zur

Kenntniss der menschlichen Placenta.

Inaugural-Dissertation

zur

Erlangung der Doctorwürde

der

hohen medicinischen Facultät

der

Universität Bern

vorgelegt von

Raissa Nitabuch
aus Wladikaukasus

Bern.
Stämpfli'sche Buchdruckerei.
1887.

LANE LIBR

Auf Antrag des Herrn Professor *Langhans* von der Facultät zum Drucke genehmigt.

Bern, den 30. November 1887.

Der Decan:
H. Kronecker.

LANE LIBRARY

E611
N72
1887

Einleitung.

Der vorliegenden Arbeit liegt die Untersuchung einer Placenta aus dem Anfang des sechsten Monats zu Grunde.

Sie behandelt hauptsächlich den wichtigsten Punkt aus der Anatomie der Placenta, den anatomischen Zusammenhang der intervillösen Räume mit den mütterlichen Gefässen. Wenn die Communication zwischen beiden schon von einigen Forschern gesehen worden ist, so ist sie doch nicht allgemein anerkannt.

Bezweifelt doch *Sedgwick Minot*[1]) noch, dass die Chorionzotten normaler Weise von mütterlichem Blut umspült werden, und er sieht daher die ganze Angelegenheit als eine offene Frage an; und *Ruge*[2]) hat zwar den Zusammenhang mit Venen gesehen, aber sieht diese Oeffnungen nur als „Nothabzüge“ für die Flüssigkeit in den intervillösen Räumen an und leugnet das Vorhandensein einer regelmässigen Circulation zwischen den Zotten. Ich will hier gleich vorwegnehmen, dass ich glaube, den Zusammenhang der intervillösen Räume mit Venen sowohl wie mit Arterien in unzweifelhafter Weise nachgewiesen zu haben.

---

[1]) „Reference Handbook of the medical sciences Art. Decidua, S. 391.“

[2]) Schroeder: Der schwangere und kreissende Uterus, 1886.

55991

Bei der Untersuchung dieser Frage kam natürlich auch der noch immer angezweifelte Blutgehalt der intervillösen Räume in Betracht, sowie die Frage, ob die Zotten einen Ueberzug von mütterlichem Gefässendothel haben.

Ferner ergaben meine Untersuchungen in der Serotina eigenthümliche Verhältnisse, die sich am besten erklären lassen unter der Voraussetzung, dass ein Theil dieser Membran vom Fötus aus gebildet wird, indessen der Beweis dafür kann nur durch Berücksichtigung früherer Entwicklungsstadien geliefert werden. Ich werde mich also bei diesem Punkt mit der Beschreibung der Präparate und einer kurzen Motivirung dieser Hypothese begnügen.

Der Uterus stammt von einer 21jährigen Frau, welche in der medicinischen Klinik des Herrn Prof. *Lichtheim* an Meningitis tubercul. am 26. April 1886, Morgens 10, gestorben war. Die Section wurde am 27. April, Morgens 10, gemacht.

Der Uterus war mit den übrigen Beckenorganen unter grosser Vorsicht herausgenommen worden und wurde in Alkohol, der mehrfach gewechselt wurde, erhärtet.

Nach viermonatlichem Liegen in Spiritus wurde er durch einen Frontalschnitt in eine vordere und hintere Hälfte getheilt. Es zeigte sich, dass die Erhärtung vollkommen gut gelungen war, auch waren die Eihäute und der Fötus nach der makroskopischen Besichtigung gut conservirt.

Die Dimension der Uterushöhle betrug:

Vom Fundus bis an den inneren Muttermund	18	cm.
Die grösste Breite in der Mitte	8	„
„ Placenta hatte eine Länge von	12½	„
„ „ „ „ Breite „	9	„

Die Placenta hatte eine grösste Dicke von . 1½ cm.
Der Embryo mass vom Kopf bis zum Steiss . 18½ „
Vom Kopf bis zur Ferse . . . . . 26½ „

Die Verstorbene befand sich also am Ende des fünften und Anfang des sechsten Monats der Schwangerschaft. Die Innenfläche der Eihäute war vollständig glatt. Amnion und Chorion zeigten nirgends eine Falte; eine vorhergegangene Contraction des Uterus ist daher sehr unwahrscheinlich, wenn vielleicht auch nicht mit absoluter Sicherheit auszuschliessen.

Die mikroskopische Untersuchung der Placenta geschah in folgender Weise: Es wurden von der Placenta sammt Uteruswand Scheiben ausgeschnitten, welche eine Länge von 3—3½ cm. hatten und sämmtliche Eihäute sammt Placenta und Uteruswand umfassten. Die Dicke dieser Scheiben war wechselnd: bald betrug sie 1 cm. und darüber, bald nur ½ cm. und darunter.

Mit Celloidin durchtränkt, wurden sie mit dem grossen *Thoma*'schen Mikrotom in Schnitte zerlegt. Die Dicke der letztern war wieder verschieden, je nach dem Zwecke, den man bei der Betrachtung derselben verfolgte. Um den Gefässverlauf zu verfolgen, war es angenehm, möglichst dicke Schnitte zu haben, ich bin dabei bis zu einer Dicke von 0,07 hinaufgegangen. Für das Erkennen feinerer Structur mussten möglichst feine Schnitte angelegt werden. Es gelang mir, Schnitte, welche Amnion, Chorion, Placenta und Uteruswand bis zur Serosa umfassten, von einer Dicke von 0,015 anzulegen; waren noch feinere Schnitte nothwendig, so wurden die Scheiben in kleinere Stücke zerlegt.

Zur Färbung bediente ich mich des Hämatoxylins und ganz besonders des Boraxcarmins; des letzteren namentlich bei allen dickeren Schnitten. Die Schnitte wurden in Nelkenöl und Canadabalsam betrachtet. Ich

hätte durch Anwendung von Bergamottöl das unbequeme Auflösen des Celloidins vermeiden können; allein die Aufhellung durch dieses Oel erfolgt viel langsamer und erreicht auch keinen so hohen Grad, wie bei Nelkenöl. Ich bin daher zu dem letzteren zurückgekehrt. Da aber begreiflicher Weise nach Auflösung des Celloidins die Placentarschnitte in Hunderte und Tausende von Zottendurchschnitten auseinanderfahren, so habe ich die Schnitte aus dem absoluten Alkohol auf den Objectträger gebracht und dann erst nach Auflegen des Deckgläschens das Nelkenöl in genügender Menge am Rande zugesetzt. Dabei ist wohl zu beachten, dass bei dem Eindringen des Nelkenöls keine zu starken Strömungen entstehen, weil dadurch Chorionzotten dislocirt werden, also darf auch das Nelkenöl nicht zu rasch eindringen. Damit dieses Eindringen vollständig erfolge und der Schnitt ganz aufgehellt werde, muss derselbe auch wirklich mit gutem absoluten Alkohol entwässert sein.

Dieser Umstand bringt noch eine andere technische Schwierigkeit mit sich: der reine absolute Alkohol erweicht das Celloidin, und hat man feine Schnitte von $3^1/_2$ cm. Länge, 2 cm. Breite, also von 7—8 cm^2 Fläche, so genügt häufig schon die Schwere des Schnittes, um denselben bei dem Uebertragen aus einer Dose in die andere zu zerreissen. Besonders schwierig aber ist das Auflegen auf den Objectträger, wenn man sich der dazu üblichen Schaufeln bedient. Mag man den Schnitt herunterziehen oder herunterschieben, er zerreisst ausserordentlich leicht oder faltet sich so, dass er auf dem Objectträger kaum glatt auszubreiten ist.

Um dies zu vermeiden, könnte man sich der von *Weigert* eingeführten nachträglichen Collodiumeinbettung bedienen. Ich bin auf anderem Weg rascher zum Ziel gekommen. Ich habe mich mit grossem Vortheil dabei

einer Vorrichtung bedient, welche auf dem hiesigen pathologischen Institut in Gebrauch ist. Sie besteht aus einer auf Füssen stehenden runden Metalldose von 10—12 cm. Durchmesser, deren Boden so construirt ist, dass sein centraler Theil in Form einer Scheibe von 4½—5 cm. Durchmesser durch eine unter dem Boden angebrachte Schraube gehoben werden kann; natürlich darf dabei die in der Dose enthaltene Flüssigkeit nicht ausfliessen; der Boden muss vollständig dicht gearbeitet sein. Man füllt nunmehr dieselbe mit einer genügenden Quantität Alkohol, legt den Objectträger auf die Mitte des Bodens und breitet den Schnitt ohne Mühe in dem reichlichen Alkohol auf dem Objectträger aus. Dann hebt man den Objectträger mittelst der Schraube über den Alkoholspiegel hervor und legt entweder direct oder nachdem man den noch reichlich vorhandenen Alkohol etwas entfernt hat, das Deckgläschen auf. Es ist zweckmässig, gerade vorher rasch ein paar Tropfen Nelkenöl zuzusetzen, doch so, dass das Deckgläschen noch vor Auflösen des Celloidins den Schnitt fixirt.

Ich habe dieses Verfahren sehr zweckmässig gefunden. Das Auflegen des Schnittes erfolgt ohne jede Mühe und rascher als mit der Schaufel. Ich will noch bemerken, dass die Dose mit einem schweren Deckel versehen ist, dessen Unterfläche eine Rinne hat, welche auf den Rand der Dose aufpasst. So wird nach dem Gebrauch das Alkoholverdunsten verhindert. Es handelt sich um das Auflegen von gefärbten Schnitten; damit die Falten derselben gut erkannt werden können, ist der Boden der Dose matt versilbert.

Zur Kenntniss der Serotina.

Wie man aus den Abbildungen ersieht, verläuft die obere Grenze der Muscularis glatt und eben. Die Ober-

fläche der Serotina dagegen ist in verschiedenem Grade uneben: an einzelnen Stellen ist sie leicht warzig, an anderen finden sich kleine, runde und längliche, fast zottenförmige Anhänge, ungefähr von den Dimensionen der mittelgrossen Zotten; indessen bestehen sie aus grosszelligem Gewebe und gehören zur Serotina. An wieder andern finden sich grössere Erhebungen, die fast bis in die Mitte des grossen Placentarraumes reichen können, theils schmal und lang sind und an Stammzotten erinnern; sie verlaufen meist unter leicht schrägem Winkel und stellen, wie man sofort sieht, die Anfänge der sogenannten decidualen Septen dar. (S. D. auf Fig. 2 und 3.)

Ferner finden sich stärkere Erhebungen mit breiter Basis, die gegen 1 cm. und mehr messen kann, während sie nie die gleiche Höhe erreichen. Meist sind sie nur halb so hoch. (Fig. 2.)

Aber an ihrer Oberfläche finden sich wieder mehr oder weniger zahlreiche, oft ganz dichtstehende, fingerförmige Fortsätze, welche Abschnitten von grossen Zotten gleichen, jedoch nach dem grossen Placentarraume hin sich verjüngen und zugespitzt enden.

Die Decidua ist also von sehr verschiedener Dicke. An den Stellen der grösseren Vorsprünge misst sie 5 bis 6 mm. bis 1 cm., an den zwischengelegenen Partien, also an weitaus dem grössten Theil, ist sie von erheblich geringerer Dicke, die jedoch noch immer starken Schwankungen unterliegt. Stellenweise liegt sie als eine nur $^1/_2$ mm. dicke Schicht auf der Muscularis auf. Ein nicht geringer Theil dieser Schwankungen kommt auf Rechnung der ampullären oder spongiösen Zone. Doch nicht ausschliesslich; denn letztere Zone ist im Allgemeinen in der Mitte der Placenta am wenigsten stark entwickelt, am Rande dagegen stärker. Die stärkeren Erhebungen der Serotina gehören aber gerade mehr der Mitte an.

Auch die obere compacte Schicht schwankt sehr in ihrer Dicke.

Ich gehe nicht ausführlich auf die Histologie der Serotina ein. Die Elemente derselben sind ja allgemein bekannt.

Nur einen Punkt berühre ich. In den Abbildungen verläuft fast überall in der Nähe der Oberfläche ein dunkler Streifen, der nach unten hin sich ziemlich scharf absetzt, nach oben dagegen weniger; auch ist die darüber gelegene Partie im Allgemeinen dunkler gehalten, was dem Aussehen bei guter Kernfärbung und schwacher Vergrösserung entspricht. So zerfällt die Serotina in zwei Schichten: eine untere, hellere, weniger gefärbte, und eine obere, stärker gefärbte, dunklere. Jene ist continuirlich und hat eine ziemlich gleichmässige Dicke; nur da, wo die Arterien liegen, wird sie dicker. Die obere Schicht ist durchschnittlich dünner, kaum $^1/_3$ – $^1/_4$ so dick wie die untere, aber ihre Dicke unterliegt viel grösseren Schwankungen, denn alle die kleinen und grösseren zottenförmigen Erhebungen, selbst die beginnenden decidualen Septa werden ganz oder fast ganz von ihr gebildet. Die breitbasigen Höcker dagegen gehören mehr der tieferen Schicht an. Hie und da sieht man auch die tiefere Schicht in ein beginnendes, deciduales Septum hineinreichen und die Mitte desselben bilden, von dem dunklen Streifen begrenzt, welcher den Seitenflächen parallel, fast bis an die Spitze des Septum verläuft.

Die obere Schicht ist ferner unterbrochen, und wenn auch diese Unterbrechungen nicht sehr ausgedehnt sind, so sind sie doch immerhin ziemlich zahlreich, so namentlich an den Zwischenräumen zwischen den kleinen Vorsprüngen. Der dunkle Streifen läuft quer durch diese Vorsprünge hindurch: bald im Niveau ihrer Basis, bald in der

Mitte ihrer Höhe. (Fig. 4 rechts neben der Arterie.) So besteht der Vorsprung entweder ganz oder nur in seiner obern Hälfte aus der dunkleren Schicht, während an seiner Basis und in den Zwischenräumen die tiefere, hellere Schicht direct den grossen Placentarraum begrenzt, hie und da noch von dem dunklen Streifen bedeckt.

Was nun die Zusammensetzung des dunklen Streifens anbelangt, so finden wir in ihm ein Gewebe, welches ganz dem canalisirten Fibrin von *Langhans* gleicht. Eine homogene, ziemlich stark glänzende Intercellularsubstanz, welche die von mir angewandten Kernfärbungsmittel Boraxcarmin und Hämatoxylin annimmt, ist durchsetzt von zahlreichen Canälen, die von wechselnder Weite sind und unter einander communiciren. Die Canäle sind bald leer oder sie enthalten kleine dunkle Kerne, die offenbar farblosen Blutkörperchen angehören.

Zuweilen sind auch grosse Zellen darin eingelagert, die mehr den Zellen der darüber liegenden dunkleren, als denen der tieferen, helleren Schicht gleichen.

Aber nicht nur dieser Fibrinstreifen trennt die obere und untere Schicht der Serotina. Auch in ihrer Zusammensetzung unterscheiden sich beide nach manchen Richtungen von einander. Beide bestehen vorzugsweise aus Zellen mit einer meist geringen Menge von Intercellularsubstanz. Letztere geht direct in die Grundsubstanz des Fibrins über. Hinsichtlich Grösse und Form der Zellen existirt nun ein auffallender Unterschied. Die Zellen der oberen Schicht entsprechen mehr dem, was man bisher vorzugsweise als Deciduazellen beschrieben hat. Sie sind gross, von compacter, im Ganzen cubischer Gestalt mit gar mannigfachen Variationen; da häufig kein Durchmesser besonders vorwiegt, so liegen sie ohne besondere Lagerung dicht neben einander, oft nur durch

Spalten, nicht durch Intercellularsubstanz von einander getrennt. Die der untern Schicht dagegen sind wohl auch gross, ja vielleicht grösser als die der obern, aber sie sind länglich, fast spindelförmig und liegen der Oberfläche parallel. Dieser Unterschied tritt schon bei schwacher Vergrösserung hervor: die der Oberfläche parallele Schichtung oder Faserung der tieferen Partie, während die obere mehr den Eindruck eines geschichteten Epithels macht, dessen Zellen etwas locker durcheinander liegen. Oder wenn irgend eine Zeichnung durch die Lagerung der Zellen bedingt ist, so ist es mehr eine senkrechte Streifung.

Weitere Unterschiede betreffen: 1) die Riesenzellen, welche begreiflicher Weise nur der tieferen Schicht zukommen; 2) Blutgefässe und Drüsen. Auch diese finden sich nur in der unteren Schicht.

Die Drüsen lassen sich noch in der letzteren bis ganz in die Höhe des Fibrinstreifens nachweisen, allerdings innerhalb der compacten Schicht nicht weit, sondern eng mit rundem Lumen, mit noch continuirlichem Cylinderepithel.

Wenn wir von den Arterien und Venen absehen, die in die grossen intervillösen Räume einmünden und natürlicher Weise die obere Schicht durchsetzen müssen, ist die letztere im Uebrigen frei von Gefässen. In der tieferen Schicht dagegen finden sich noch einige Gefässe, Capillaren, wenigstens der Structur der Wand nach, jedoch sind sie erheblich weiter. Sie sind nicht reichlich, aber bei ihrem drehrunden Lumen immer leicht zu erkennen. Es sind dies die Vasa propria, die Ernährungsgefässe der Serotina. Wo sie mit den uterinen Arterien zusammenhängen, konnte ich nicht erkennen; wenigstens sah ich nie Abzweigungen an den sehr weiten und gut gefüllten Arterien.

Im Gegensatz hiezu finden sich die einwachsenden Zotten nur in der oberen Schicht, bis an den Fibrinstreifen und selbst bis in ihn vordringend, aber nie tiefer. Sie haben häufig noch den epithelialen Ueberzug oder letzterer mit seinen kleinen, stark körnigen und daher dunkel gefärbten Kernen findet sich in leicht erkennbaren Resten zwischen den Zellen oder auch in dem Fibrin eingebettet, in einiger Entfernung von den Zotten. Auch noch andere Eigenthümlichkeiten finden sich in der oberen Schicht. So hyaline, kugelige oder balkige, knorrige, verästelte Massen zwischen den Zellen, die in manchen Stellen ganz einem dickbalkigen Fibrin gleichen. Oft sind grössere Partien dieser Massen vorhanden, mit weiten leeren Maschen ohne alle eingeschlossenen Zellen. Namentlich gilt dies von den stärkeren Vorsprüngen. So bestehen die grossen zottenförmigen Anhänge, welche in Fig. 2 die obere Fläche der breiten Erhebung mit der Arterienöffnung bedecken, in ihrem Innern fast nur aus solchem Gewebe, und haben eine nur dünne, grosszellige Bedeckung. Das Gleiche gilt auch von den Decidualsepta. Ich verweile nicht weiter hierauf, da diese Verhältnisse für die vorliegende Angelegenheit von keiner Bedeutung sind und übrigens auch unter den Fibrinstreifen sich ähnliche, hyaline Massen vorfinden können, und kehre wieder zu dem dunklen Streifen zurück, den ich als Fibrinstreifen bezeichnete.

Welche Bedeutung hat derselbe?

Ich erlaube mir hier eine Erklärung vorzutragen, welche ich Herrn Professor *Langhans* verdanke. Nach dessen Untersuchung sind in den frühesten Stadien, soweit sie bekannt sind, mütterliche und fötale Eihäute in der Weise verbunden, dass dem Chorion und seinen Zotten die zur Serotina sich umwandelnde Mucosa Uteri gegenüber liegt, ohne dass eine feste gegenseitige Durch-

wachsung dieser Gewebe existirt. Vielmehr ist das, was wir als Oberfläche der Serotina ansehen, nichts Anderes als Oberfläche der Uterinmucosa; die feste Verbindung von mütterlichem und fötalem Gewebe, von Serotina und Zotten erfolgt dadurch, dass an allen Stellen, wo Zotten und Chorion mit den mütterlichen Geweben in Verbindung kommen, die von ihm so genannte Zellschicht des Chorions wuchert und zu einem Gewebe sich ausbildet, welches dem der Serotina im Grossen und Ganzen gleicht, jedoch Zellen führt, die etwas kleiner sind, als die eigentlichen mütterlichen Serotinazellen.

Es liegt nun die Annahme nahe, dass die Fibrinschicht wirklich in früherer Zeit aus dem Inhalt der intervillösen Räume sich niedergeschlagen habe, dass sie also die obere Grenze des mütterlichen Gewebes markire; die darüber gelegenen Partien würden dann als Wucherung der Zellschicht aufzufassen sein. Der Beweis, ob diese Hypothese richtig ist, ist natürlich nur durch Untersuchung der früheren Stadien der Entwicklung zu führen. Ich darf aber erwähnen, dass *Kastschenko* bei der weiteren Verfolgung der *Langhans*'schen Zellschicht zu dem Schluss kam, dass sogar sämmtliche Serotinazellen von derselben stammen, d. h. fötalen Ursprungs seien.

So wenig ich auch im Stande bin, zur Lösung dieser Frage etwas Entscheidendes beizutragen, so war ich doch gezwungen, auf die Erörterung dieser Möglichkeit einzugehen, weil dieselbe bei der Beurtheilung der Gefässöffnungen in den grossen Placentarraum Berücksichtigung finden muss.

Es kann nämlich durch Emporwuchern der Serotina ein kleiner oder grösserer Theil des Placentarraums von beiden Seiten her abgegrenzt werden; er erscheint als eine mehr oder weniger grosse Bucht, welche weit in

die Serotina hinein vorzuspringen scheint und mit dem grossen Placentarraume manchmal nur durch eine ziemlich kleine Oeffnung zusammenhängt. Häufig wird die letztere auf dem Schnitt nicht getroffen und dann sieht man in der Serotina ein annähernd rundes Feld von vielleicht mehreren Millimetern Durchmesser, welches ganz von Zotten eingenommen ist. Wenn man zum ersten Male diese Bilder sieht, glaubt man mütterliche Gefässe vor sich zu haben, in welche die Zotten weit hineinreichen. Der Fibrinstreifen gibt nun ein leichtes Mittel, das wahre Verhalten zu erkennen, denn derselbe umgibt eine solche Bucht vollständig von allen Seiten, noch bedeckt von der oberen, dunkleren Schicht. Niemals habe ich in solche Buchten von unten her mütterliche Gefässe, sei es Arterien oder Venen, einmünden sehen.

Zusammenhang der intervillösen Räume mit den mütterlichen Blutgefässen.

Weitaus die wichtigste und zugleich schwierigste Frage in dem Bau der Placenta betrifft das Verhältniss des grossen Placentarraumes, soweit derselbe nicht von den Zotten ausgefüllt ist oder den intervillösen Räumen, wie man sie jetzt nennt, zu den mütterlichen Gefässen. Von der Lösung dieser Frage ist die Entscheidung der anderen abhängig: welchen Inhalt dieselben führen. Die erste Frage ist in verschiedener Weise bearbeitet worden, bald mit positivem, bald mit negativem Ergebniss. Man hat entweder versucht, makroskopisch durch Präparation der mütterlichen Gefässe den Nachweis zu führen, dass dieselben in intervillöse Räume einmünden, oder auch, dass die Chorionzotten in noch deutlich erkennbare mütterliche Gefässe einwachsen. Die älteren Angaben beziehen sich auf den letzteren Umstand, sie rühren von *E. H. Weber* und *Virchow* her, welche darauf hinweisen, dass sich in der am Rande gelegenen mütterlichen Vene fötale Zotten nachweisen lassen. Auch die Angaben von *Kölliker* scheinen auf diese Weise gewonnen zu sein. Ich führe sie ausführlich an, da ich auf Grund anderer Untersuchungsmethoden zu einer Anschauung über den mütterlichen Kreislauf in der Placenta gekommen bin,

welche sich mit derjenigen von *Kölliker* deckt. Nach diesem Forscher (Entwicklungsgeschichte 2. Aufl., S. 339, 1879) führen sowohl Injectionen als auch sorgfältige Präparation an noch mit Blut gefüllten Arterien zu dem übereinstimmenden Ergebniss, dass dieselben, ohne Capillaren zu bilden, nach wenigen Verästlungen von den Septa der Cotyledonen aus in die grossen intervillösen Räume einmünden. Andererseits nimmt der grosse ringförmige Sinus am Placentarrande zweierlei Arten von Gefässen aus den intervillösen Räumen auf: die einen kommen aus den am Rande befindlichen Septa, liegen also zwischen den Cotyledonen und nehmen eine grosse Anzahl Emissarien aus denselben auf. Ihre Wand erscheint infolge dessen siebförmig durchlöchert, schliesslich laufen auch diese Venen frei in die intervillösen Räume aus, wobei das mütterliche Gewebe, das sie bis jetzt begrenzt, sich verliert; eine zweite Art der einmündenden Venenwurzeln öffnet sich dicht am Chorion in den Randsinus und kommt aus einem Lacunensystem, das an der fötalen Seite der Placenta dicht unter dem Chorion gelegen ist. Oeffnet man den Ringsinus der Aussenseite, so sieht man, dass ein Theil desselben von den Cotyledonen des Placentarrandes wie überwölbt ist, so dass der dem Chorion zugewendete Rand der Placenta noch von der Wand des Ringsinus überzogen ist; in dieser Gegend zeigt der Sinus eine grosse Menge Löcher und Spalten, und wenn man durch denselben eindringt, so gelangt man unter die Decidua subchorialis und weiter gegen die Mitte der Placenta unmittelbar unter das Chorion in weitere anastomosirende Räume, welche die Stämme der Chorionbäumchen umgeben. Es sind dies also diejenigen intervillösen Räume, welche an der fötalen Seite der Placenta gelegen sind; da Capillaren im mütterlichen Theile der Placenta nicht existiren, hängen also

Arterien und Venen nur durch das System der intervillösen Räume zusammen. Die Arterien treten an der convexen Seite der Placenta hinzu, die Venen entspringen am Rande. Man hat sich also vorzustellen, dass der Blutstrom im Allgemeinen von der convexen gegen die concave Seite und den Rand der Placenta zugeht.

Eine andere Reihe von Forschern hat diese Frage zu lösen gesucht durch mikroskopische Untersuchung von Schnitten, welche zum Mindesten die Serotina und die angrenzenden Zotten umfassen mussten.

Die ersten positiven Angaben, welche auf diese Weise gewonnen sind, stammen von *Langhans* und *Leopold*.

Ersterer benutzte eine 14wöchentliche Placenta, die bei einer Section in Verbindung mit dem Uterus gewonnen war. Sie bot natürliche Injection dar, in den intervillösen Räumen liess sich mit Sicherheit Blut nachweisen. Auf einer möglichst ununterbrochenen Reihe von Schnitten gelang es ihm, an mehreren Stellen den gesuchten directen Zusammenhang zwischen den beiden Räumlichkeiten zu erkennen, sowie auch festzustellen, dass das in den Gefässen der Serotina enthaltene geronnene Blut mit dem gleichen Blut zwischen den Chorionzotten in Continuität stand. Es gelang ihm ferner der Nachweis, dass diese mütterlichen Gefässe von einem dünnen endothelialen Häutchen ausgekleidet waren. Damit ist der Einwand beseitigt, als handelte es sich um Einrisse. Er bemühte sich aber vergeblich, noch weitere Aufschlüsse über die Beziehung der intervillösen Räume zu den Arterien zu erhalten. Denn die von ihm nachgewiesenen Communicationen hält er für Abzugscanäle des Blutes [1]).

Die Angaben von *Leopold* beziehen sich auf die Randvene. Im sechsten und siebenten Monat sah er in

[1]) Seite 42 des Separatabdrucks.

dieselben kleine und grosse Zotten vom Chorion hineinreichen, die frei im Blute flottirten. Die Vene ist mit Endothel ausgekleidet.

Auch *Ruge*[1]) hat dieses Einwachsen der Chorionzotten in den Randsinus beobachtet, aber er schreibt ihm keine grosse Bedeutung zu, denn die Zotten verstopfen das Loch mit ihrem eigenen Körper; er gibt die Möglichkeit zu, dass die in den intervillösen Räumen enthaltene Flüssigkeit durch diese „Nothausgänge", wie er sie nennt, zum Abfluss kommt; aber eine Communication der Arterien hat auch er nicht gefunden. Er nimmt daher an, dass von einer geregelten Blutcirculation in den intervillösen Räumen nicht die Rede sein kann.

Damit schliesst die Reihe der Autoren ab, welche versucht haben, die Frage ohne künstliche Injection der mütterlichen Gefässe zu lösen.

Wie man sieht, ist ihr Ergebniss insofern übereinstimmend, als es sämmtlichen Dreien gelungen ist, den Zusammenhang der intervillösen Räume mit mütterlichen Venen nachzuweisen. Die Beobachtungen von *Leopold* und *Ruge* bestätigen die alten Angaben vom Einwachsen der Zotten in den Randsinus. Die Angaben von *Langhans* beziehen sich auf die Mitte der Placenta. Keinem aber ist es geglückt, zu sehen, wie die Arterien einmünden. Um so werthvoller ist die während des Abschlusses der vorliegenden Arbeit erschienene Mittheilung von *Waldeyer*[2]), welche diese Lücke ausfüllt. *Waldeyer* hat in zwei Fällen die mütterlichen Gefässe von der Placenta mit blauem Leim unter sehr geringem Druck injicirt und diese Präparate zur Verfolgung der Gefässe

[1]) Der schwangere und kreissende Uterus von Schröder.

[2]) Sitzungsbericht der Berliner Academie 1887, Nr. VI. „Ueber den Placentarkreislauf des Menschen."

benutzt. In drei andern Fällen, wo er die Placenta sammt Uterus in situ entweder frieren oder in Alkohol härten liess, beschränkte er die Untersuchung auf den Inhalt der intervillösen Räume und konnte sich dabei von dem Blutgehalt derselben überzeugen. Er beschreibt besonders genau die Einmündungen der Arterien. Je mehr die Arterien sich dem Decidualgewebe nähern, desto schwächer wird ihre Wand und schliesslich wird dieselbe reducirt auf eine Lage von platten Zellen, an welche unmittelbar die Decidualzellen anstossen. So bestehen die den Zwischenzottenräumen nächsten Windungen nur aus einem einfachen Endothelrohr. An einer letzten Windung nun bemerkt man, wie von der einen Seite, der Uterinseite, noch eine klare, abgerundete Begrenzung vorhanden ist, während nach der Placentarseite hin diese verloren scheint und die Zotten in die Injectionsmasse hineinragen, mit anderen Worten, die Gefässlichtung in die Zwischenräume übergeht. Die Decidualzellen, welche an der Uterinseite das betreffende Gefäss umranden, sind natürlich an der Placentarseite nicht zu sehen. Sie werden hier von den Zotten durchbrochen, die in die Gefässlichtung oder in die Injectionsmasse hineinragen. Die Venen treten in die Serotina hinein ohne Windungen, sie verlaufen vielmehr der Decidualfläche des Uterus parallel und steigen ganz allmälig zur eigentlichen Placentargrenze, d. h. zu den Zwischenzottenräumen auf. Beim Uebergange ihrer Lichtung in die letzteren zeigt sich die Uterinseite der Venen meist nicht von so zahlreichen Decidualzellen umgeben, sondern wird, abgesehen vom Endothel, von der Muskelwand des Uterus begrenzt.

Ich gehe nunmehr zu den Resultaten meiner Untersuchung über. Die mir vorliegende Placenta erschien für diese Untersuchung geeignet, da sie natürliche Injection in grossem Umfange darbot. In den intervillösen Räumen war überall Blut nachzuweisen, ebenso waren besonders die Arterien, d. h. ihre letzten Enden in der Serotina gut gefüllt. Die abführenden Venen dagegen waren meist leer, was übrigens die Untersuchung bei der Weite der Oeffnungen nicht erschwerte. Ich habe desshalb einen grossen Theil, etwa $^2/_3$ der Placenta oder noch mehr zu diesem Zweck verwandt. Die Untersuchung wurde in folgender Weise unternommen: die betreffenden Partien der Placenta wurden in Scheiben zerlegt von 3 bis 4 cm. Länge, von 1 bis selbst $1^1/_2$ cm. Dicke, so dass jede Scheibe durch die ganze Dicke der Placenta und Uterinwand hindurch ging. Jeder mikroskopische Schnitt wurde also auf der einen Seite vom Chorion, auf der anderen von der Serosa des Uterus begrenzt. Die Scheiben wurden mit Celloidin gut durchtränkt, was trotz ihrer bedeutenden Dicke kaum mehr als 14 Tage erforderte. Dann wurden sie in gewöhnlicher Weise mit dem Mikrotom in eine fortlaufende Reihe von Schnitten zerlegt und dieselben betrachtet.

Auf den ersten Blick mag das letztere sehr zeitraubend und umständlich erscheinen, indessen nicht ganz mit Recht. Es handelte sich dabei um den Nachweis von Verhältnissen, die schon bei sehr schwacher Vergrösserung (etwa 15—20 Mal) deutlich sichtbar sind. Um die Gefässe mit Sicherheit zu verfolgen, war es durchaus geboten, die Schnitte nicht zu fein anzulegen. Denn in feinen Schnitten sind immer nur kurze Abschnitte von Gefässen zu erwarten. Ich bin daher, um möglichst

rasch zum Ziele zu kommen, in folgender Weise verfahren: die Schnitte wurden so dick angelegt, als es die Betrachtung derselben in Alkohol bei schwacher Vergrösserung gestattete. Es zeigte sich, dass eine Dicke von 0,05, selbst eine von 0,07, die Erkennung von Gefässöffnungen nicht hinderte. Schnitte von dieser Dicke haben eine steife Consistenz, so dass sie rasch von der Mikrotomklinge auf den Objectträger gebracht werden können, ohne sich zu falten. Die Mehrzahl der Schnitte hatte die oben erwähnte Dicke; indessen an vielen Stellen, wo Gefässöffnungen sich fanden oder nach unten anzugebenden Merkmalen zu erwarten waren, wurden sie dann von beliebig geringerer Dicke angefertigt. Diese Schnitte wurden aufgehoben, um im gefärbten Zustand nach Einlegen in Nelkenöl und Canadabalsam genau untersucht zu werden. Die Zahl dieser Schnitte, die genau unter dem Mikroskop untersucht wurden, war 300; die Zahl derjenigen, welche nicht gefärbt und nicht aufgehoben wurden, zum Mindesten wohl das Fünffache. So habe ich nicht weniger als acht Oeffnungen von Arterien nachweisen können, den Zusammenhang der dicht zusammenliegenden Windungen des Arterienknäuels Schnitt für Schnitt verfolgt. Die mikroskopische Untersuchung der feineren Schnitte gestattete das Studium der histologischen Verhältnisse der Wand, des etwa vorhandenen Endothels. Denn auch dieses war besonders nothwendig, um jeden Einwand, jeden Zweifel an der Natur der Oeffnungen zu beseitigen. Denn immer liegt für einen Gegner des Zusammenhangs der intervillösen Räume und der mütterlichen Blutgefässe der Einwand nahe, dass etwa Einrisse bei dem Schneiden, bei Uebertragung der Schnitte erfolgt waren oder dass kurz vor dem Tode unmerkliche Uteruscontractionen eingetreten wären, welche Zerreissen der Serotina und damit ein

Eindringen des mütterlichen Blutes in die intervillösen Räume veranlasst hätten.

Der Hauptgegner des Blutgehaltes der intervillösen Räume, *Braxton Hiks*, nimmt an, dass dieselben von den Blutgefässen der Serotina durch eine ganz zarte, dünne Membran getrennt seien; wenn dies der Fall ist, so ist allerdings namentlich der künstlichen Injection gegenüber, auch wenn sie sorgfältig ausgeführt wird, der Einwand möglich, dass von einer oder wenigen Rissstellen aus die Injectionsmasse den ganzen intervillösen Raum erfüllt habe; nur die Beschaffenheit der Oeffnung selbst kann diesen Einwand beseitigen, und vielleicht ist aus diesem Grunde ein schwangerer Uterus mit natürlicher Injection einem künstlich injicirten vorzuziehen; denn die gefärbte Injectionsmasse verdeckt die inneren Schichten der Gefässwand in viel höherem Masse, als etwa vorhandene Blutmassen.

Am schwierigsten ist es, die *Arterien* zu verfolgen, nicht blos wegen der korkzieherförmigen Krümmungen, sondern auch wegen der topographischen Anordnung ihrer Oeffnungen selbst; dazu kommt ferner, dass sie in viel geringerer Zahl vorhanden sind, als die venösen Oeffnungen. Sie finden sich vorzugsweise in der Mitte der Oberfläche der Serotina; weniger zahlreich am Rande. In den scheibenförmigen Stücken der Placenta, die aus der Mitte derselben entnommen waren, konnte man immer je 1 oder 2 Arterien erwarten, in den Randstücken dagegen fanden sie sich nur ausnahmsweise.

Ich habe oben geschildert, wie die nach dem Placentarrande sehende Serotina zahlreiche Unebenheiten darbietet; theils kleine, mit schmaler Basis aufsitzende, theils grössere Wülste, deren breite Basis einen Durchmesser von 1 cm. erreichen kann.

In diesen Wülsten findet man mit Vorliebe die Arterien, aber nicht ausschliesslich; manche Arterien liegen auch zwischen denselben in den tiefer gelegenen Theilen der Serotinafläche (s. Fig. 2, 3, 5). An solchen Stellen liegt eine längliche oder rundliche Gruppe von Oeffnungen, die durchgehends prall gefüllt sind und daher ganz regelmässige Contouren darbieten. Sind Windungen der Arterien rein quer getroffen, so ist die Oeffnung kreisförmig. Andere Durchschnitte stellen die Arterie in kurzer Längsausdehnung öfter an einer Biegung getroffen dar.

Aus einer Reihenfolge von Schnitten lässt sich leicht der Verlauf der Arterie construiren. Die Weite der Arterie ist recht bedeutend und beträgt in prallgefülltem Zustande $^1/_2$ bis 1 mm. Der grösste Theil der Durchschnitte gehört der tiefern Lage der compacten Schicht an und liegt unter dem früher beschriebenen Fibrinstreifen. Plötzlich durchbricht eine der Oeffnungen diesen Streifen, um sehr rasch in gerader Richtung oder mit einer Biegung die darüber liegende grosszellige Schicht zu durchsetzen und in die intervillösen Räume einzumünden. Dieser letztere Theil der Arterie erscheint manchmal noch leicht erweitert, eiförmig, während die Mündung selbst enger ist; in anderen Fällen mündet dieser weitere Theil in den Placentarraum aus, ohne sich zu verengen. Aber es kommt das Gegentheil auch vor. Die Arterien wenigstens, welche nicht auf den Wülsten, sondern in der Vertiefung zwischen ihnen ausmünden, haben innerhalb der Fibrinschicht und der oberen grosszelligen Lage ein engeres Lumen.

Die Mündungen, soweit sie auf den Vorsprüngen der Serotina sich finden, liegen mit Vorliebe nicht auf der Höhe derselben, sondern mehr an ihren seitlichen abfallenden Flächen: bald unten an denselben, da wo

sie unter rechtem Winkel in die tiefer gelegene Oberfläche der Serotina umbiegen, bald mehr an der oberen Kante.

Letztere Mündungen sind besonders schön und charakteristisch und lassen sich mit Sicherheit erkennen, auch wenn sie seitlich getroffen sind und auf dem Schnitt also nur als mehr oder weniger ausgesprochene Vertiefungen oder Ausbuchtungen des grossen Placentarraumes erscheinen, die nach unten hin keine Fortsetzung haben. Denn sie sind, wenn auch gerade an der Kante gelegen, doch wirklich seitlich gerichtet, sehen also nach dem Rande der Placenta hin, nicht nach dem Chorion. Nach letzterem hin sind sie noch durch einen dünnen Streifen des grosszelligen Gewebes, der die Gefässwand vorstellt, begrenzt. (Dies Verhalten an Fig. 3 und 5.) Es ist diese eigenthümliche Vertheilung der Arterienöffnungen an den seitlichen Flächen der Serotinavorsprünge insofern von Bedeutung, als ihre Aufsuchung dadurch erschwert wird. Eine nach oben gerichtete Oeffnung würde man an einer Reihenfolge von Schnitten nicht übersehen können. Die seitlichen Oeffnungen dagegen werden nur dann schön sichtbar sein, wenn die Richtung des ausfliessenden Blutstroms der Schnittebene entspricht, d. h. wenn die seitliche Fläche, auf der die Oeffnung sich findet, mit der Schnittebene einen rechten Winkel bildet; läuft dieselbe aber der Schnittebene parallel, so wird die Oeffnung der Beobachtung sich leicht entziehen und auch bei der sorgfältigsten Untersuchung nicht immer festgestellt werden können.

Wenn die Arterie in die compacte Zone der Serotina eingetreten ist, scheint sie sich nicht mehr zu theilen, wenigstens habe ich auf diesen Hervorragungen immer nur je eine Oeffnung mit Sicherheit finden können.

Ich brauche nun kaum besonders hervorzuheben, dass schon die regelmässige Gestalt ihrer Mündung, die Contouren ihrer Wand den Gedanken an einen Riss vollständig ausschliessen. Aber auch die Beschaffenheit der Wand ist eine eigenthümliche und öfters der Art, dass man schon an Schnitten, an welchen die Durchschnitte der Arterien noch allseitig abgeschlossen sind, erkennen kann, welcher der Durchschnitte in den nächsten Schnitten in den Placentarraum sich eröffnen wird.

Nur in der Minderzahl der Fälle ist die Zusammensetzung der Wand bis an die Mündung unverändert, d. h. sie hat ein deutlich sichtbares, kernhaltiges, endotheliales Rohr und darunter eine ganz dünne Lage von streifigfaserigem Gewebe, mit schmalen, langen Kernen, denen des Endothels ähnlich, auf welche nach Aussen das grosszellige Decidualgewebe folgt. Das Endothel bricht an der Mündung nicht ab, sondern geht auf den angrenzenden Theil der Serotina über und ist bis zu der nächsten inserirenden Zotte mit Leichtigkeit zu verfolgen. Auch die Höhe des Vorsprungs, auf welchem die Arterie ausmündet, kann von Endothel bedeckt sein. Mir scheint es, dass diese Thatsache jeden Zweifel an der Natur dieser Oeffnungen beseitigt.

In der Mehrzahl der Fälle aber ist die Zusammensetzung der Wand eine andere. Die meisten dicht neben einander liegenden Durchschnitte einer Arterie haben die eben beschriebene Wand: ein Endothel, eine dünne streifigfaserige Lage und darunter das grosszellige Decidualgewebe. Aber schon an einem oder zwei der Durchschnitte, die dem grossen Placentarraum am nächsten liegen, hört plötzlich bald an der oberen, bald an der unteren Seite der Wand das Endothel auf und wird ersetzt durch eine in das Lumen vorspringende mehrfache Schicht grosszelligen Gewebes, dessen Elemente

LANE LIB...

im Aussehen den Zellen der über dem Fibrinstreifen gelegenen Schicht der Decidua entsprechen. In der letzten sich öffnenden Windung fehlt das Endothel vollständig, und nur diese eigenthümliche Auskleidung findet sich vor.

Betrachten wir diese Schicht etwas näher: die Form der Zellen wechselt etwas, manchmal sind sie abgeplattet, wie durch den Blutdruck comprimirt, in andern Fällen sind sie ebenfalls länglich, sind aber senkrecht zu der Innenfläche gerichtet. Meistens sind sie mehr von compacter Gestalt, man kann sagen, unregelmässig würfelförmig; auffallend ist der sehr lockere Bau dieser Schicht. Man kann wohl hie und da homogene Intercellularsubstanz in schmalen Streifen zwischen den Zellen erkennen. Vielfach aber fehlt dieselbe und zwischen den Zellen finden sich verhältnissmässig weite Räume, oft von der Breite eines Zellkerns: vollständig hell, ohne jede sichtbare Substanz, vollständig wie Spalten sich ausnehmend. Gegen das Lumen hin hat diese Schicht entweder eine glatte Fläche oder auch die einzelnen Zellen springen mit dem grössten Theil ihres Umfangs in das Lumen vor. Gelegentlich lockert sich der Zusammenhang innerhalb dieser Schicht so sehr, dass eine Zelle sich ablöst und sich dem in dem Lumen liegenden Blute beimischt. Man kann sich kaum des Gedankens erwehren, dass dies ein mechanischer Effect des Blutstromes ist, wenn auch Druck und Geschwindigkeit desselben hier nur äusserst gering sein können. Gelegentlich kommt auf dieser Schicht noch eine Lage von Endothel vor, welches den Vorsprüngen und Vertiefungen der darunter liegenden Zellen folgt.

Die Dicke dieser Auskleidung ist verschieden: an der Mündung können 8—10 Zellen über einander liegen, nach der Tiefe hin nimmt die Dicke ab und sinkt auf

YALE LIBRARY

3—4, auch selbst eine Zelllage. Im letzteren Falle kann die continuirliche einfache Lage von annähernd cubischen Zellen ein Drüsenepithel vortäuschen.

Obgleich die *Venen* in meinen Präparaten zum grössten Theil blutleer sind, was bei den Arterien, soweit sie in der Serotina gelegen sind, niemals der Fall war, so macht doch der Nachweis der Venenöffnungen erheblich weniger Schwierigkeiten. Es ist dies bedingt durch die grössere Zahl derselben und namentlich durch ihre topographische Anordnung. Wenn wir zunächst von den Oeffnungen der Randvene absehen und nur diejenigen berücksichtigen, welche an der übrigen Fläche der Serotina sich finden, so habe ich in erster Linie die Thatsache zu erwähnen, dass weitaus die Mehrzahl der Oeffnungen nicht auf den Hervorragungen der Serotina, sondern zwischen denselben mehr in der Tiefe liegen. Wie *Waldeyer* angibt, laufen die Venen in den innern Schichten der Uteruswand mehr der Decidualfläche des Uterus parallel, oft auf lange Strecken, und ganz allmälig steigen sie zu den intervillösen Räumen empor. Man sieht sie daher vorzugsweise als lange, schmale Spalten, welche innerhalb der ampullären Schicht von den Drüsenöffnungen nur dann mit Sicherheit zu unterscheiden sind, wenn sie Blut führen. In der compacten Lage der Serotina laufen sie vorzugsweise schräg, unter sehr spitzem Winkel zur Oberfläche derselben emporsteigend. Die eigentliche Oeffnung erfolgt nun in der Weise, dass die obere, dünne Schicht an einer Stelle von wechselnder Grösse durchbrochen ist. Die durchbrochene Schicht der Decidua hat an der Oeffnung abgerundete Ränder. Die Oeffnung liegt bald in der Mitte, bald am einen Ende der venösen Spalte. In der Structur der Wand ändert sich dabei nichts. Das fast ausnahmslos schön sichtbare Venenendothel reicht bis an die Oeffnung, schlägt sich

um die Ränder derselben auf die Oberfläche der Serotina, um auf lange Strecken dieselbe zu bekleiden. Weite und Form der Oeffnungen scheinen etwas zu wechseln, soweit dies aus der Betrachtung einer Reihenfolge von Schnitten erschlossen werden kann. Bald stellen sie sich nur als schmale Spalten dar, bald haben sie eine Weite von $^1/_2$—1 mm., in anderen Fällen sogar bis 5 mm.

Die Oeffnungen der Randvene sind in gleicher Weise gebaut. Sie sind zahlreicher und grösser. Manchmal sieht man auf einem und demselben Schnitt zwei Oeffnungen: eine an der Wand, die nach dem Chorion hin sieht, die zweite an derjenigen Wand, welche die Randvene nach dem Placentarraume hin abschliesst, oder gar nicht selten sind sie an der letzteren Wand über einander zu sehen.

Man sieht daraus, dass venöse und arterielle Oeffnungen nicht mit einander verwechselt werden können, man ersieht ferner, dass die von *Langhans* gesehenen Oeffnungen, welche in schräger Richtung die Serotina durchsetzen, in der That venöse Abzugscanäle sind, wie derselbe vermuthete.

Arterien- und Venenöffnungen unterscheiden sich noch durch eine Eigenthümlichkeit, die aus mechanischen Verhältnissen der Blutströmung zu erklären ist. In die Arterienöffnungen ragen so gut wie niemals Zotten hinein; vielmehr ist in der Regel direct vor der Arterienöffnung ein kleines Feld des grossen Placentarraumes frei von Zotten und enthält nur Blut. Ganz anders bei den Venen: nicht blos in den Randsinus, sondern auch in die übrigen auf der Serotina-Oberfläche gelegenen Oeffnungen ragen fast regelmässig Zotten hinein. Sie sind, wie *Leopold* angibt, von vollständig normalem Bau und manchmal so zahlreich, dass *Ruge* ganz Recht hat, wenn er sagt, sie scheinen die Oeffnungen zu verstopfen.

Es handelt sich manchmal um recht lange Zotten, welche der Vene auf ihrer Windung weit in die Tiefe folgen können.

Daraus ergibt sich ein Merkmal für das Herannahen einer Venenöffnung in einer continuirlichen Schnittreihe. Man findet häufig zuerst in der Tiefe einen spaltförmigen Venendurchschnitt mit Zotten gefüllt, ehe die Oeffnung sichtbar wird.

Zu der Venenwand treten die Zotten manchmal in gleich innige Verwachsung, wie mit der Oberfläche der Serotina.

Wir können uns auf Grund der vorliegenden Untersuchung folgende Vorstellung von der Blutströmung in den intervillösen Räumen machen: die Arterien sind weitaus am zahlreichsten in der Mitte der Placenta. Am Rande kann man manche Schnittreihe durchsuchen, ohne einer einzigen Arterie zu begegnen. Umgekehrt ist es mit den Venen: sie sind in der Mitte der Placenta spärlicher, am Rande dagegen recht zahlreich, hier kommen noch die weiten und zahlreichen Oeffnungen der Randvene hinzu. Ganz zuverlässige Angaben über die Zahl der arteriellen und venösen Oeffnungen kann ich nicht geben; doch scheint es mir, dass die letzteren doppelt so zahlreich sind, wie die der Arterien. Die Venenöffnungen liegen fast ausschliesslich in den tieferen Partien der Serotina-Oberfläche. Die Arterien zum kleinern Theil ebenfalls, die grössere Zahl derselben liegt auf den wulstförmigen Hervorragungen, aber auch hier an der Seitenfläche, nicht an der oberen nach dem Chorion sehenden Fläche. Es erscheint dies auffallend. Es treten zwar die Arterien etwas in den grossen Placentarraum vor, aber

doch nur sehr wenig, und das ausströmende Blut hat in den meisten Fällen eine Richtung der Serotina-Oberfläche parallel, und nur diejenigen Arterien, welche senkrecht die obere Schicht der Serotina durchsetzen, lassen ihr Blut in directer Richtung auf das Chorion ausströmen. Das Blut durchfliesst also die intervillösen Räume vorzugsweise in zwei Richtungen:

1) von dem Centrum nach dem Rande hin;
2) von der Serotina-Oberfläche nach dem Chorion hin.

Der letztere Strom ist der schwächere, und man wird sich vorstellen dürfen, dass die geringste Triebkraft des Blutstromes in denjenigen intervillösen Räumen sich findet, welche direct am Chorion gelegen sind. Die ungünstige Stellung dieser wird aber einigermassen ausgeglichen dadurch, dass hier die Zotten am lockersten liegen, besonders am Rande der Placenta; immerhin mögen die Verhältnisse von Bedeutung sein zur Erklärung der Gerinnungen, welche namentlich in den späteren Monaten der Schwangerschaft auf der Placentafläche des Chorions constant sich bilden.

Wie man sieht, deckt sich die vorgetragene Anschauung von dem Blutstrom in der Placenta im Wesentlichen mit derjenigen, welche *Kölliker* zuerst ausgesprochen hat. Es muss weiteren Untersuchungen vorbehalten bleiben, zu entscheiden, in welcher Weise die von mir beschriebenen, arterienhaltigen Vorsprünge der Serotina zu den Cotyledonen-Septa sich umwandeln, in welche *Kölliker* die Arterien verfolgen konnte.

Es ergibt sich hieraus ein auffallender Unterschied zwischen der Circulation in der menschlichen Placenta und der der Thiere, soweit letztere durch Untersuchungen

aufgeklärt ist. Ich meine damit nicht die schon oft hervorgehobene Thatsache, dass in der menschlichen Placenta das mütterliche Blut in Räumen circulirt, welche nach den Ansichten der meisten Forscher von fötalem Gewebe begrenzt werden. Der Unterschied, den ich hervorheben will, bezieht sich auf die Richtung des Blutstromes.

In der menschlichen Placenta öffnen sich Arterien und Venen auf der Oberfläche der Serotina fast in gleichem Niveau und das Blut muss von hier aus in der Richtung nach dem Placentarrande und dem Fötus hinströmen. Dem gegenüber hat zuerst *Godet* für die Placenta des Kaninchens nachgewiesen, dass die mütterlichen Arterien, ohne Capillaren abzugeben, durch die Placenta bis an die äussere Fläche des Chorions laufen, um erst hier in Capillaren sich aufzulösen, welche nunmehr rückwärts nach der Uterinfläche der Placenta hinstreben, um dort in Venen sich zu sammeln. Dem entsprechend läuft die fötale Arterie zuerst bis an die Uterinseite der Placenta und von hier aus geht sie rückwärts in das Capillarsystem, nach der fötalen Seite zu, um an letzterer in Venen überzugehen. *Tafani* hat in letzterer Zeit nachgewiesen, dass die gleiche Art des Blutlaufes bei allen Säugethieren sich findet.

Inhalt der intervillösen Räume.

Es ist nach dem Obigen fast überflüssig, hervorzuheben, dass die intervillösen Räume wirklich Blut enthalten. Ich will aber bemerken, dass auch ich neben den Elementen des Blutes die eigenthümlichen, hyalinen Kugeln gesehen habe, welche in neuerer Zeit von *Hofmann* als Bestandtheile der sogenannten Uterinmilch beschrieben wurden. Sie sind nachher von *Werth* als postmortale Ausscheidungen des Zottenepithels in Anspruch

genommen worden. Dieselben Bildungen sind übrigens schon vorher von *Langhans* und in gleicher Weise wie von *Werth* gedeutet worden. Er beschreibt neben den Blutelementen noch (S. 243) „eigenthümlich dunkel contourirte Kugeln von 0,002 bis 0,005 mm. Durchmesser" (wohl nur irrthümlich 0,02 bis 0,05). „Sie gleichen vollständig dem Protoplasma des Zottenepithels und bilden wohl auch nur abgeschnürte Theile desselben, enthalten aber keine Kerne." Und bei Beschreibung des Chorions und Zottenepithels spricht sich derselbe in gleicher Weise aus. (S. 201:) „An jüngeren Eiern, weniger an ältern, und selbst an solchen, die sehr frisch zur Untersuchung kommen oder sofort in eine erhärtende Flüssigkeit, Spiritus oder chromsaures Kali, eingelegt waren, ist in der Regel die ganze Oberfläche des Zottenepithels mit kleinern und grössern hyalinen Kugeln bedeckt, völlig den bekannten, beim Absterben der Zellen austretenden Eiweisstropfen entsprechend, die hier offenbar in gleicher Weise zu deuten sind. Man sieht sie auch noch vielfach durch feine Stiele in Verbindung mit dem Epithel oder das letztere erscheint — ein noch früheres Stadium — wie mit feinen, allerdings kurzen und verhältnissmässig breiten, ausserordentlich dicht stehenden Cilien besetzt, welche am freien Ende entweder spitz sind oder eine verschieden grosse, kugelige Anschwellung haben. Diese verschiedenen Bilder stellen die einzelnen Stadien des Processes dar, dessen Ursache wohl in dem grösseren Saftreichthum des jüngern Protoplasma zu suchen ist."

Haben die Zotten einen Ueberzug vom mütterlichen Gewebe?

Diese Frage ist verschieden beantwortet worden. Eine grosse Zahl von Forschern sieht auf den Zotten nur das bekannte Chorionepithel, d. h. ein kernreiches Protoplasma, ohne jede Abgrenzung in Zellen; von der Zellschicht von *Langhans* sehe ich hier ab, da dieselbe an den Zotten nur in früheren Stadien sich nachweisen lässt. In neuester Zeit dagegen hat *Waldeyer* sich dahin ausgesprochen, dass neben diesem Epithel noch eine Lage von mütterlichen Gefässendothelien die Zotten bedecke. Er konnte an vielen Stellen wahrnehmen (S. 10), „dass an denjenigen Orten, wo die Injectionsmasse sich ein wenig von der Zottenoberfläche zurückgezogen hatte, stets eine scharfe Begrenzung der Masse gegen die Zotten hin vorhanden war, und nicht selten liess sich feststellen, dass diese Begrenzungslinie von platten Zellen gebildet wurde. Diese platten Zellen, neben denen das Zottenepithel auch völlig deutlich zu sehen war, konnten ihrem Verhalten nach sehr wohl als Gefässendothel gelten und möchte ich sie auch als solche auffassen."

Meine Versuche, dieses Endothel zu finden, sind völlig vergeblich gewesen, obgleich man denken sollte, dass an Bluträumen mit natürlicher Injection dasselbe viel deutlicher sein müsste, als bei Injection mit gefärbtem Leim. Ich finde die Oberfläche des Zottenepithels

auch sehr vielfach mit hyalinen, grossen und kleineren Kugeln besetzt, aber eine Andeutng einer endothelialen Lage konnte ich nicht erkennen. Allerdings findet man hie und da in dem Blute der intervillösen Räume gefaltete, kernhaltige Membranen, die offenbar Gefässendothelien darstellen, aber dies nur in nächster Nähe der Serotina, ich fasse sie daher als endotheliale Bekleidung dieser Membran auf, welche post mortem sich losgelöst hat. Sie stehen übrigens zu den Zotten in gar keiner Beziehung und müssten auch, wenn sie von diesen herstammen sollten, ganz andere Krümmungen darbieten.

Könnten nicht solche losgelöste Endothelien durch den Druck der Injectionsmasse an die Zotten angepresst werden und so einen Ueberzug derselben vortäuschen?

Für die vorliegende Placenta muss ich also das Vorhandensein einer solchen Bekleidung der Zotten mit mütterlichem Gefässendothel leugnen, oder wenn ein solches vorhanden ist, kann es nur in dem bisher sogenannten Chorionepithel gesucht werden.[1])

Meinem hochverehrten Lehrer, Herrn Prof. *Langhans*, spreche ich hiemit meinen aufrichtigsten Dank aus für die gütige Anregung zu dieser Arbeit und bereitwillige Unterstützung bei derselben.

[1]) Obige Arbeit wurde schon im Juli bei der Facultät eingereicht. Der seitdem erschienene Artikel von *Minot* über die Placenta konnte daher nicht berücksichtigt werden.

Prof. *Th. Langhans.*

Fig. 1.

Schnitt vom Rande der Placenta. 3/1.

A. = Amnion.
Ch. = Chorion.
F. = Fibrinstreifen.
S. = Serotina mit Gefässöffnungen.
M. = Muscularis des Uterus. Die Maschenräume der ampullären Zone zwischen S. und M. sind theils erweiterte Drüsen, theils Venen. Diese beiden Arten von Oeffnungen sind in der Zeichnung nicht aus einander gehalten.
V. = Oeffnung einer Vene in den grossen Placentarraum.
V†. = Randvene, in den grossen Placentarraum einmündend. Vor ihrer Oeffnung liegt eine Insel grosszelligen, decidualen Gewebes (Z.), welche auf andern Schnitten mit der Serotina in directer Verbindung steht.
Z†. = eine gleiche Insel direct am Chorion.
M. Pl. = Rand der Placenta, wo die Serotina sich an das Chorion anlegt. Links davon Chorion læve.

Fig. 2.

Durchschnitt durch die Mitte der Placenta. 4 1.

Ch. F. S. M. Z†. wie in Fig. 1.

Die ampulläre Zone ist hier sehr schwach entwickelt; die Mehrzahl der länglichen Oeffnungen zwischen S. und M. sind Gefässöffnungen.

S. D. = Septum der Decidua im Beginn.

A. = Oeffnungen der Arterien; bei starker Vergrösserung sieht man, dass sie noch von Endothel ausgekleidet ist, welches sich sowohl nach oben, wie auch namentlich nach rechts hin auf die Serotina-Oberfläche fortsetzt und auf der letzteren sich noch weit über den Rand der Zeichnung verfolgen lässt. Auf anderen Schnitten lässt sich diese Oeffnung in die Tiefe zu den direct darunter gelegenen Durchschnitten der korkzieherförmig gewundenen Arterien verfolgen. Von Inseln grosszelligen Gewebes findet sich nur die eine bei Z.

Alle übrigen grossen und kleinen Felder zwischen Chorion und Serotina sind Durchschnitte durch Zotten.

Fig. 3.

Arterien- und Venenöffnungen. 7:1.

Schnitt zwischen Mitte und Rand der Placenta; der Rand liegt in der Figur nach links, die Mitte nach rechts.

S. D., F., S., M. wie früher.

Die ampulläre Zone ist sehr schwach ausgebildet. Die meisten der Oeffnungen sind Gefässe.

A. = Oeffnung der Arterie, welche auf anderen Schnitten mit den durch X bezeichneten Durchschnitten zusammenhängt. Sie hat auf ihrer unteren Wand an einzelnen Stellen eine unterbrochene endotheliale Membran; im Uebrigen ist sie entweder von cubischen Zellen in 1—2 Lagen ausgekleidet, unter denen ein schmaler Streifen homogener Grundsubstanz, oder direct von letzterem begrenzt.

X X = Zotten, an der Wand der Mündung adhärent.

V. = Venenöffnung mit einragenden Zotten.

Fig. 4.

Schnitt vom Rande der Placenta, welcher letztere in Wirklichkeit 2 cm. nach rechts von der Arterienöffnung A liegt. 7 1.

F., S., M. wie früher.

Die Arterie A ist parallel ihrer Windung getroffen und durchsetzt nach ihrer letzten Biegung direct senkrecht die obere Schicht der Serotina, um mit schmaler Mündung sich zu öffnen. Sie ist in ihrem oberen Theil von cubisch grosszelligem Gewebe in 6—8 Lagen ausgekleidet, in der unteren, nach links hin gehenden Biegung dagegen hat sie sehr schönes und deutliches Endothel. Das Endothel reicht noch oben gerade bis an die schmale Stelle, die nach rechts und oben von dem Fibrinstreifen gelegen ist. An dem Seitenrand der Mündung sind Zotten adhärent. Die Arterie hängt mit der mit V bezeichneten Oeffnung zusammen, welche ebenfalls auf ihrer linksseitigen Wand schon cubisch grosszelliges Gewebe hat.

Fig. 5 und 6.

Dieselbe Arterie auf zwei verschiedenen Schnitten. 4/1.

F., S., M. wie früher.

5) Oeffnung der sehr weiten Arterie, die parallel ihrer letzten Windung getroffen. Auf dem Durchschnitt A hat sie eine sehr gleichmässig cubisch grosszellige Auskleidung in 5—6 Lagen; ebenso auf dem zweiten Durchschnitt Aχ; der dritte A$\chi\chi$ zeigt nur an der oberen Wand die gleiche Bekleidung, an der unteren und den seitlichen dagegen Endothel.

6) Die Arterie ist nach dem Placentarraum abgeschlossen; man sieht dagegen den directen Zusammenhang der drei auf Fig. 5 getrennten Oeffnungen.

5.



6.



LANE MEDICAL LIBRARY

To avoid fine, this book should be returned on or before the date last stamped below.

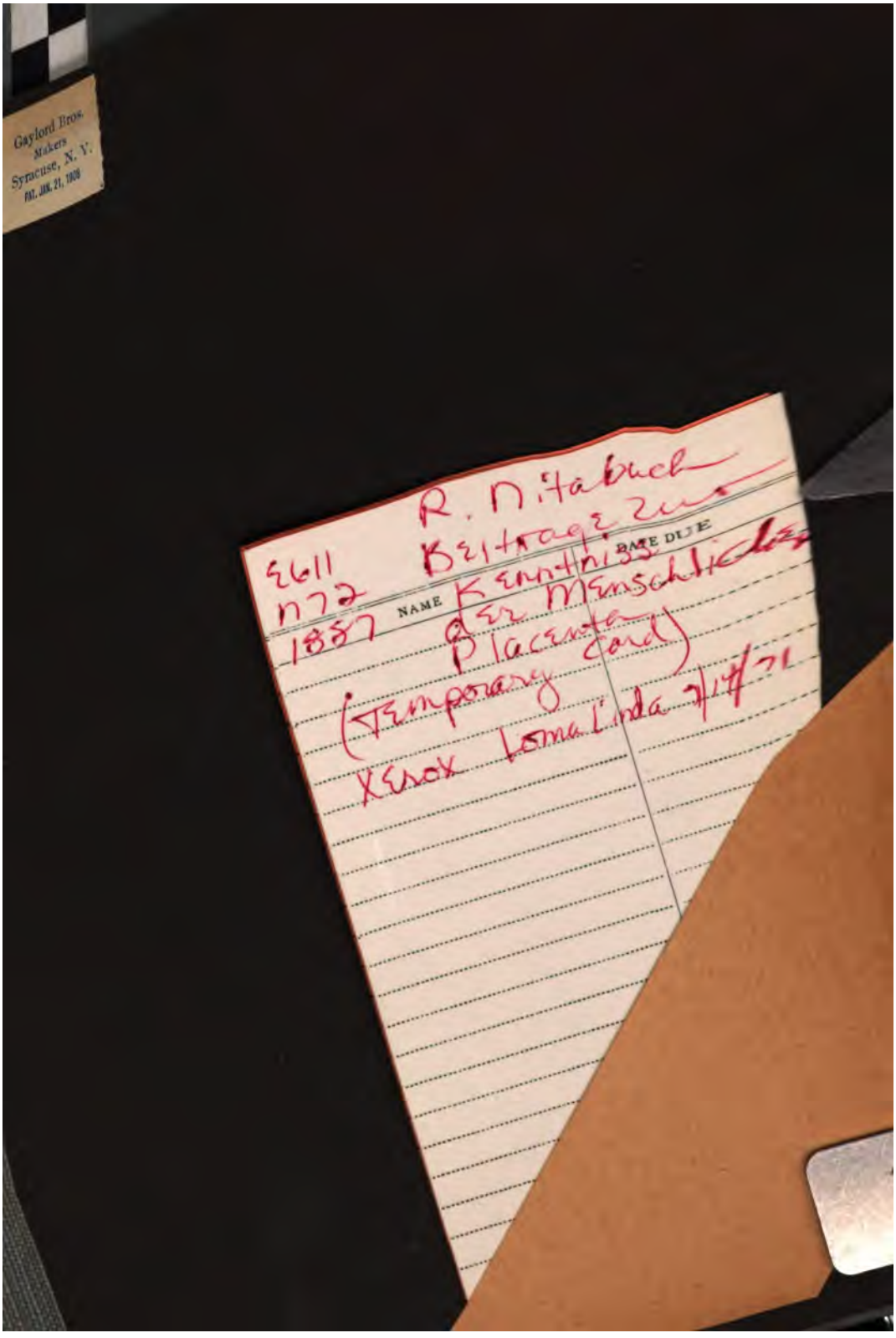

Gaylord Bros.
Makers
Syracuse, N. Y.
PAT. JAN. 21, 1908

E611
n72
1887

NAME

DATE DUE

R. Nitabuch
Beitrage zur
Kenntniss
der Menschlichen
Placenta
(Temporary Card)
Xerox Loma Linda 7/14/71